

PROPRIETÁRIO: ASSOCIAÇÃO BRASILEIRA DOS CRIADORES DE BOVINOS SENEPOL
 PROPRIEDADE: ABCB SENEPOL
 MUNICÍPIO: ARAÇATUBA/SP



CERTIFICADO DE SAÚDE REPRODUTIVA

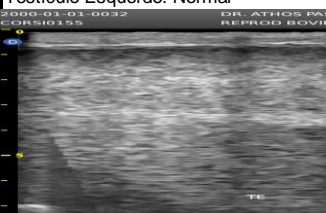
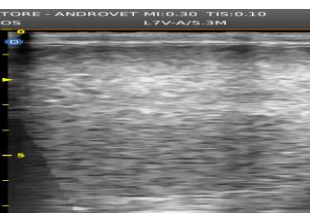
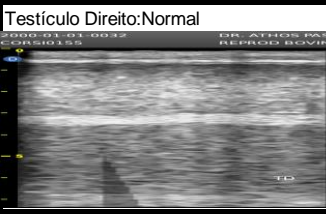

A-Identificação do Reprodutor

Nome: CRS BERGAMO 0155 FIV	Raça: SENEPOL	Data Nas.: 14/12/2021	Cont. Reg.: CRSO 0155
----------------------------	---------------	-----------------------	-----------------------

B-Exame Clínico

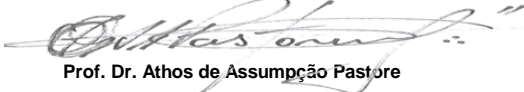
DIFERENÇA TEST.= 8%		F.T.=	LONGO OVAL
1-Histórico e anamnese:	Animal jovem sem histórico reprodutivo		
2-Geral:	normal		
3-Comportamento Sexual:	PE= (cm) 39	CT= 3	TE= (cm) 11,5 X 7,5 TD= (cm) 12,5 x 7,5 VT= (cm ³) 1015,59
4-Dos Genitais:	Nenhuma alteração observada, testículos simétricos,boa mobilidade dentro do escroto, boa consistência, glândulas anexas sem alterações observadas.		

C-Espermograma

I-Método de colheita: MASSAGEM DE AMPOLAS	TOTAL DE DEFEITOS MAIORES (%): 9
DOS DUCTOS DEFERENTES	Patologia de cabeça:
II- Características Físicas:	Delgado: 0
1-Volume do ejaculado (ml):	5 Gigante, curto, largo, pequena, normal: 0
2-Turbilhonamento (0-5):	1 Isolada normal: 3
3-Motilidade (%):	50 Abaxial, retroaxial, oblíquo: 0
4-Vigor (0-5):	4 Cauda dobrada ou enrolada: 4
5-Concentração (x10 ⁶ /mm ³):	300 Gota protoplasmática distal: 0
6-Outros:	TOTAL DE DEFEITOS MENORES (%): 7
	TOTAL DE ANORMALIDADES (%): 16
	Observações:
III- Características Morfológicas (%):	IV-Ultrassonografia Testicular:
Acrossoma: 0	Testículo Esquerdo: Normal
Gota protoplasmática proximal: 0	
Subdesenvolvida: 0	
Cauda enrolada na cabeça: 0	Corte Longitudinal
Cabeça isolada patológica: 3	Corte Transversal
Estreito na base: 0	Testículo Direito: Normal
Piriforme: 0	
Pequeno anormal: 0	
Coloração anormal: 0	Corte Longitudinal
Contorno anormal: 0	Corte Transversal
Pouch Formation: 0	
Formas teratológicas: 0	
Patologia de peça intermediária (fibrilação, fratura total e parcial, edema, pseudogotas, outras): 0	
Patologia de cauda:	
Fortemente dobrada ou enrolada: 3	
Dobrada com gota protoplasmática distal: 3	

D-Conclusão

Na presente data o animal se encontra com bom potencial de fertilidade segundo o exame clínico andrológico, espermiogenese e ultrassonografia testicular, podendo efetuar monta natural.

Local e Data: Sertãozinho, 01 de agosto de 2023.	 Prof. Dr. Athos de Assumpção Pastore Médico Veterinário CRMV-SP 10688
---	---



athospastore.androvet@gmail.com
 AndroVet - Pecuária com Ciência - Sertãozinho SP
 Fone: 16-9 9773-6021 - Validade 60 dias
PARCEIRIA ANDROVET - ABCB SENEPOL